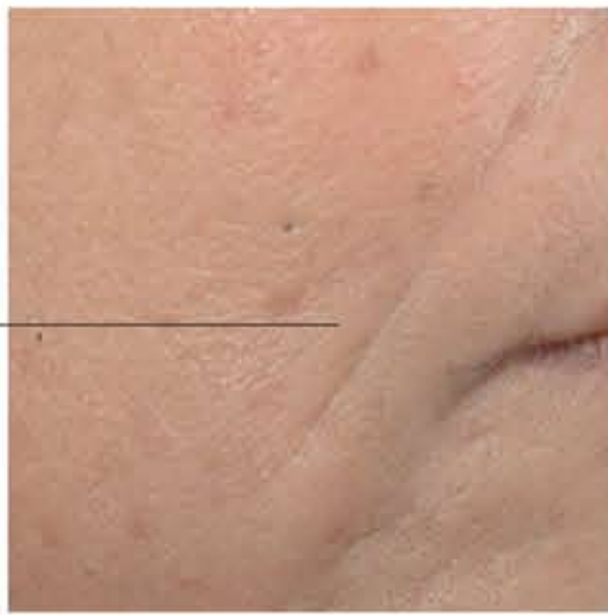



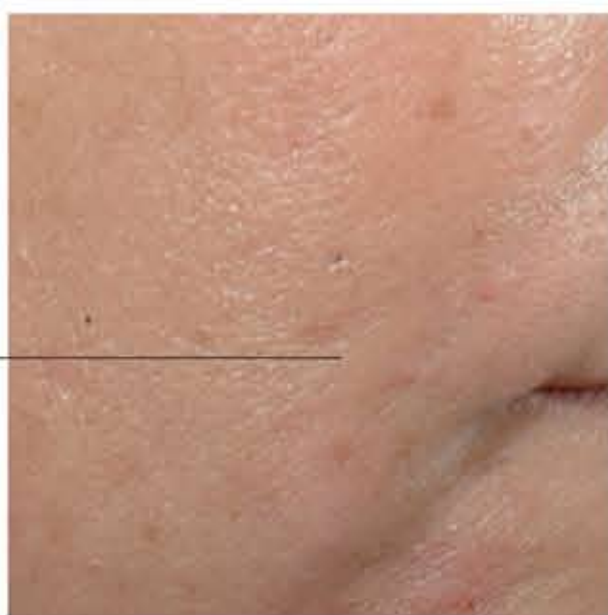Kliniczne badanie ultrasonograficzne skóry u pacjentów leczonych preparatem VISCODERM

przypadek 1

Valutazione clinica



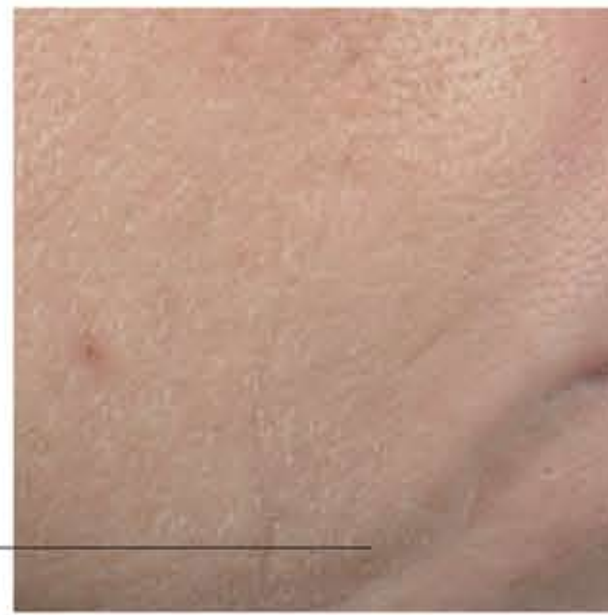przed



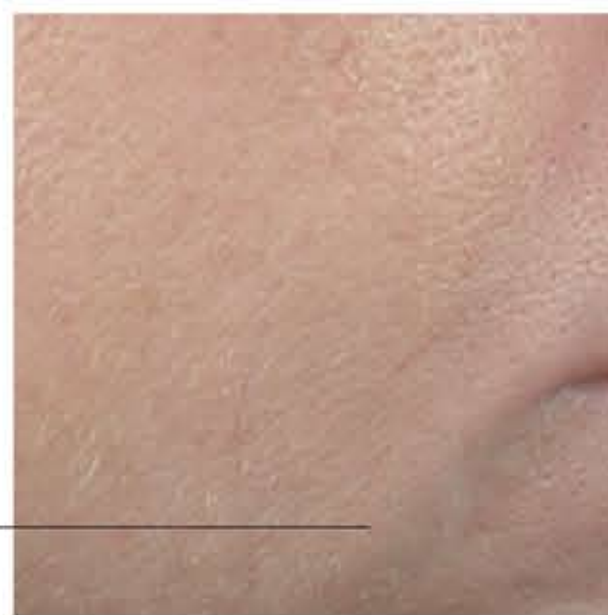po

przypadek 2

Valutazione clinica



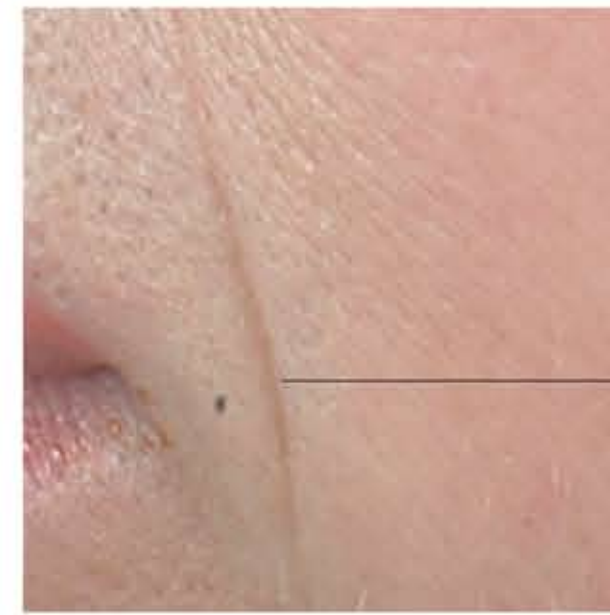przed



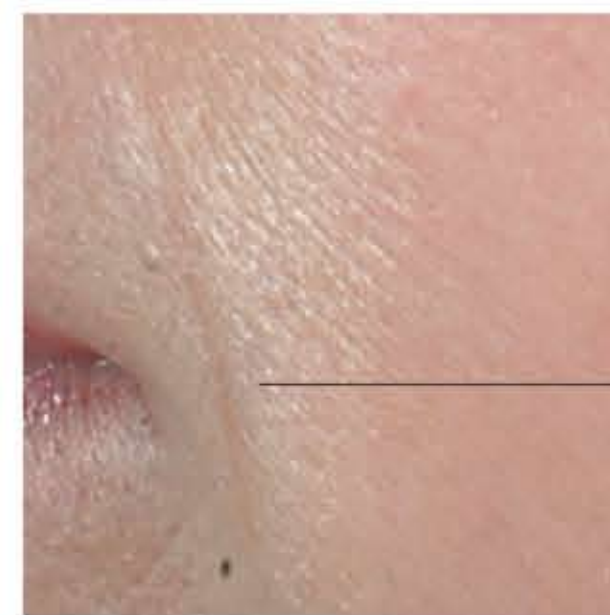po

przypadek 3

Valutazione clinica



przed



po

bruzda

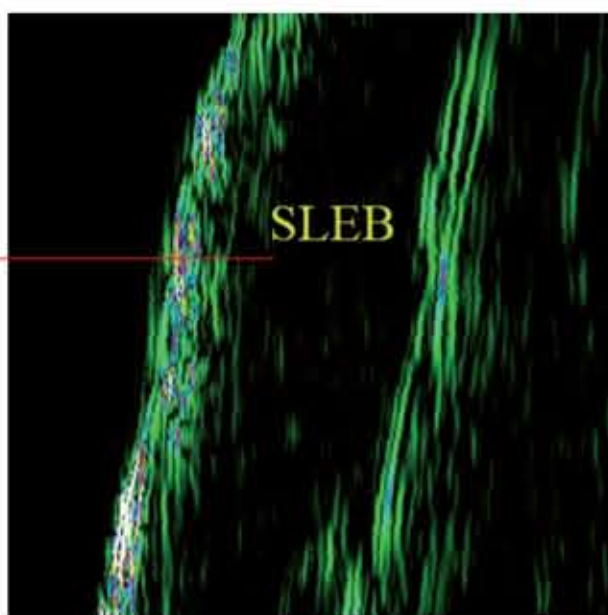
bruzda

zagęszczenie skóry

zagęszczenie skóry

przypadek 1

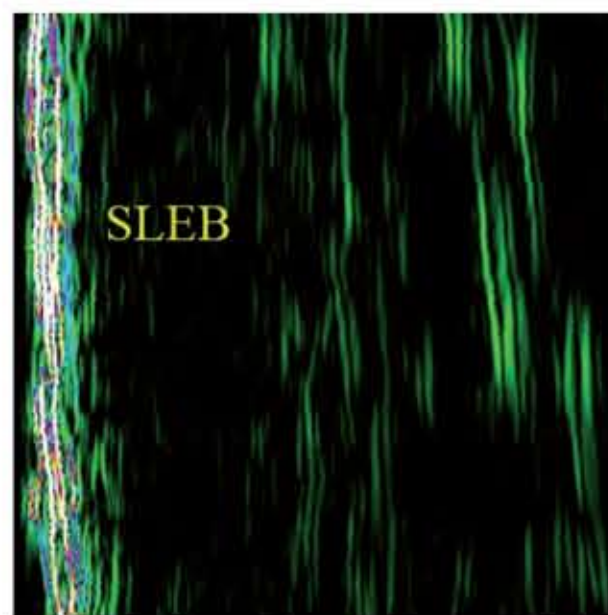
Valutazione ecograica



Baseline

przypadek 2

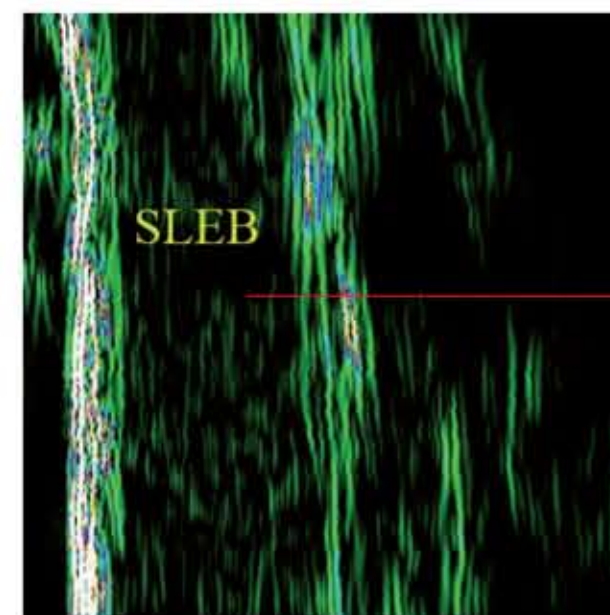
Valutazione ecograica



Baseline

przypadek 3

Valutazione ecograica



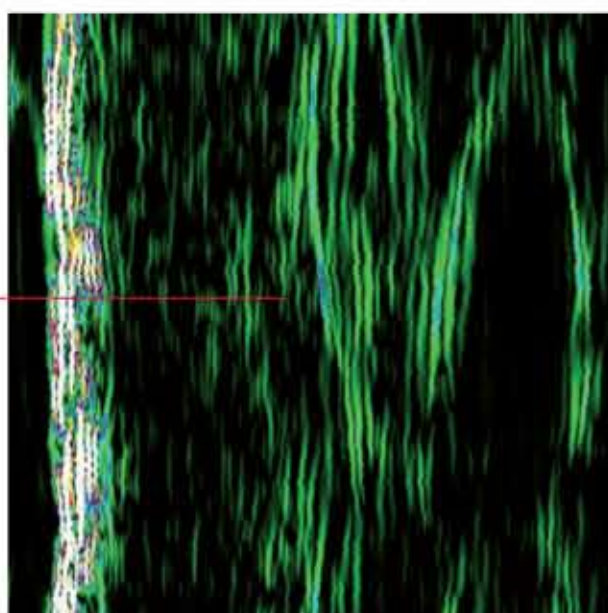
Baseline

ubogoechogeniczne pasmo podnaskórkowe : elastoza defekt kolagenowy

ubogoechogeniczne pasmo podnaskórkowe : elastoza defekt kolagenowy

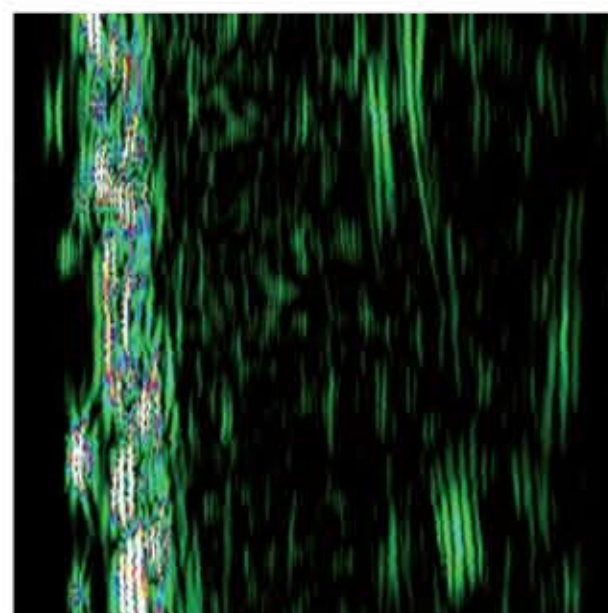
nowy kolagen fibroblasty zagęszczenie

nowy kolagen fibroblasty zagęszczenie



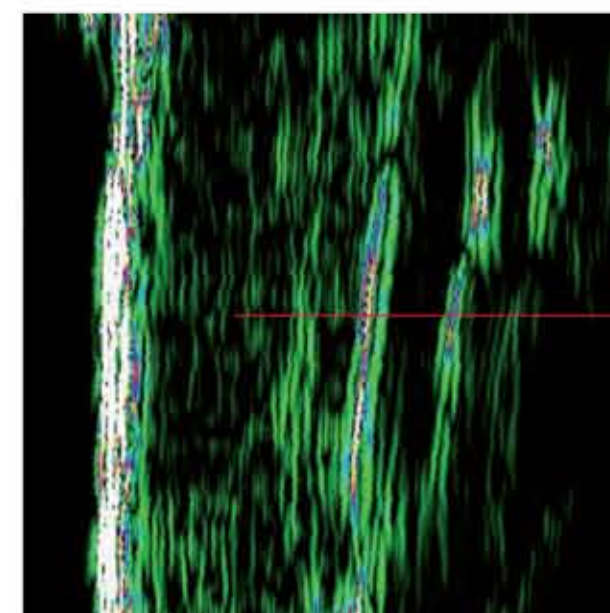
po 35 dniach od zabiegu

Incremento percentuale dell'ecogenicità cutanea:
+41.2%



po 35 dniach od zabiegu

Incremento percentuale dell'ecogenicità cutanea:
+50.2%



po 35 dniach od zabiegu

Incremento percentuale dell'ecogenicità cutanea:
+22.1%